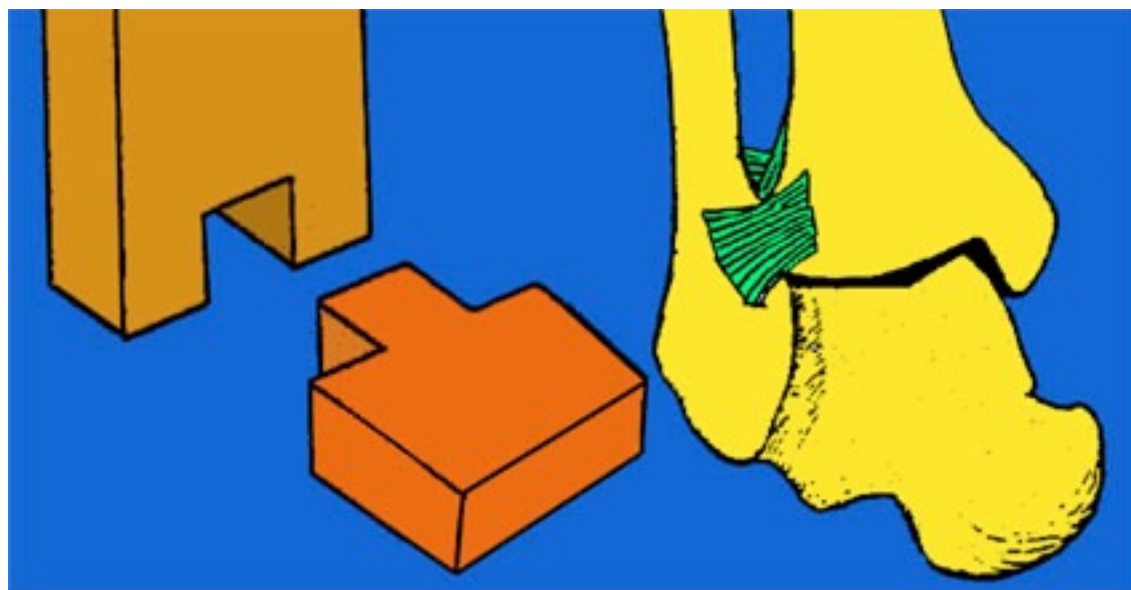
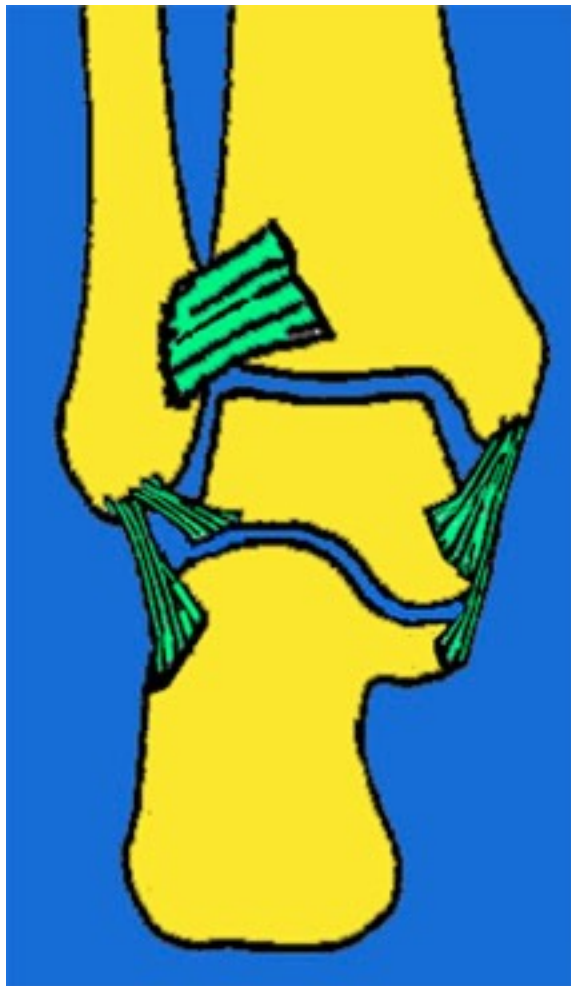

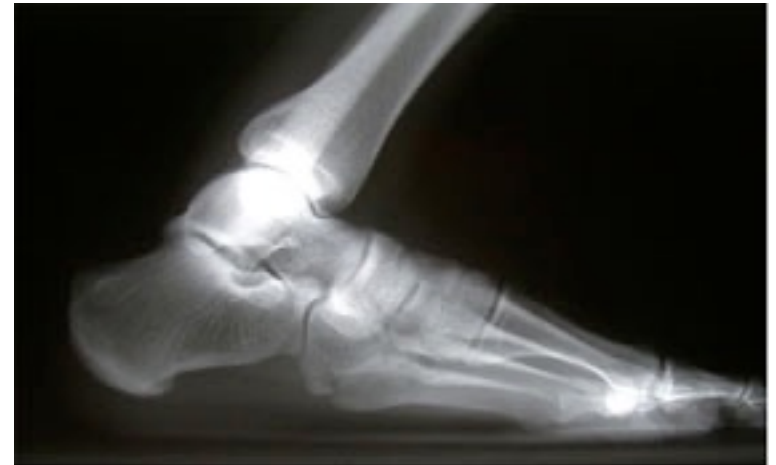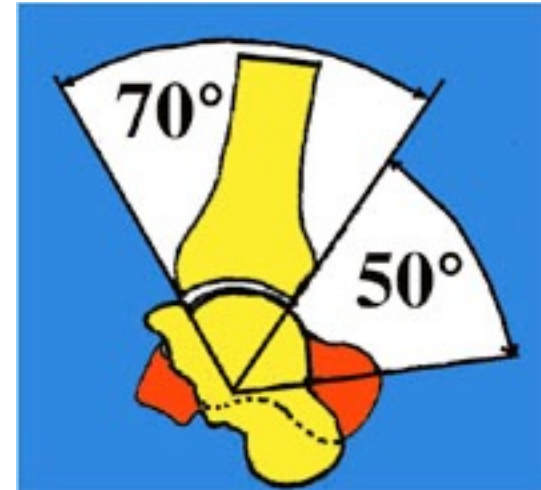# Traumatologia della caviglia

## **Distorsioni della caviglia**

# Cenni di anatomia

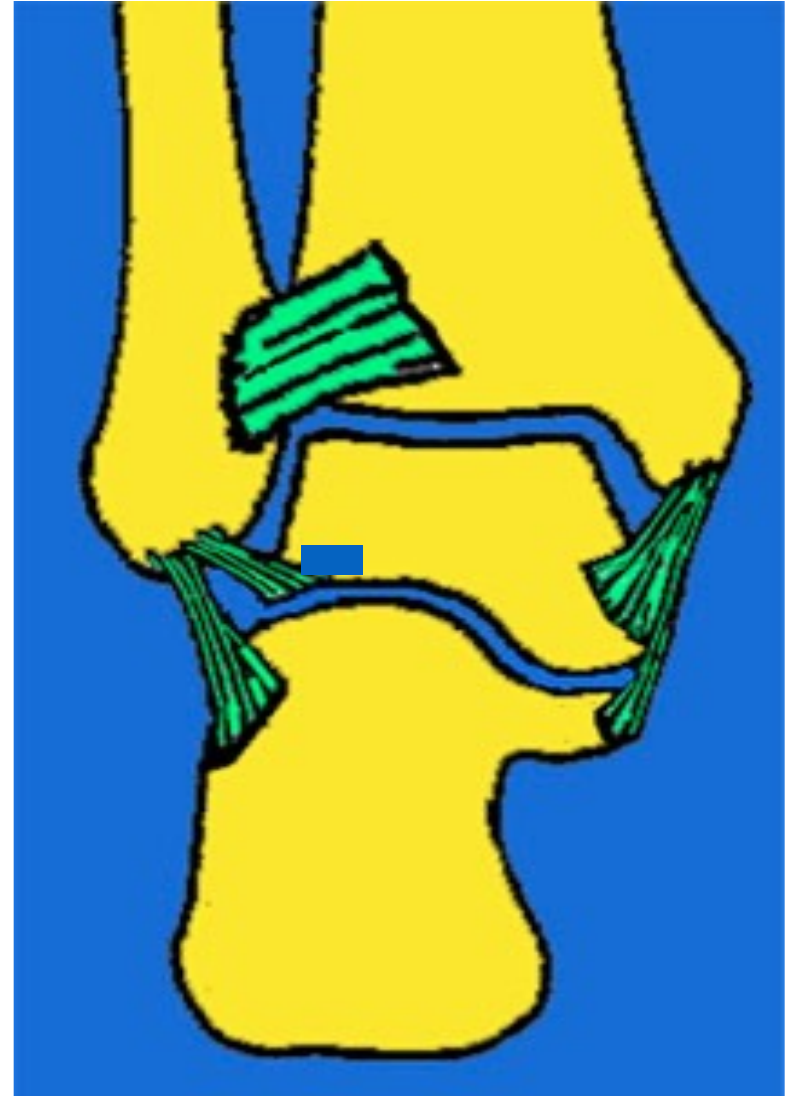


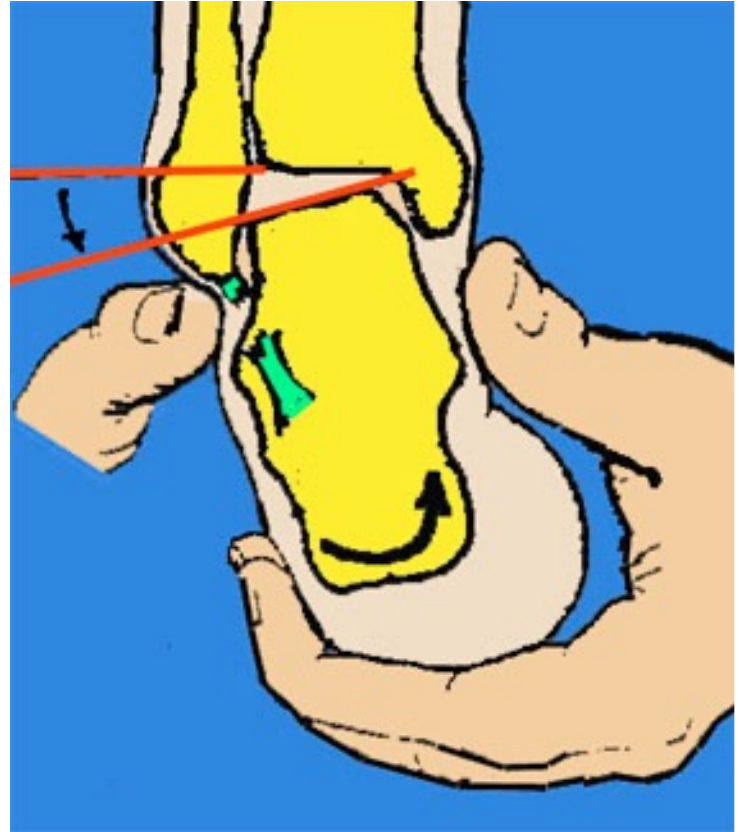
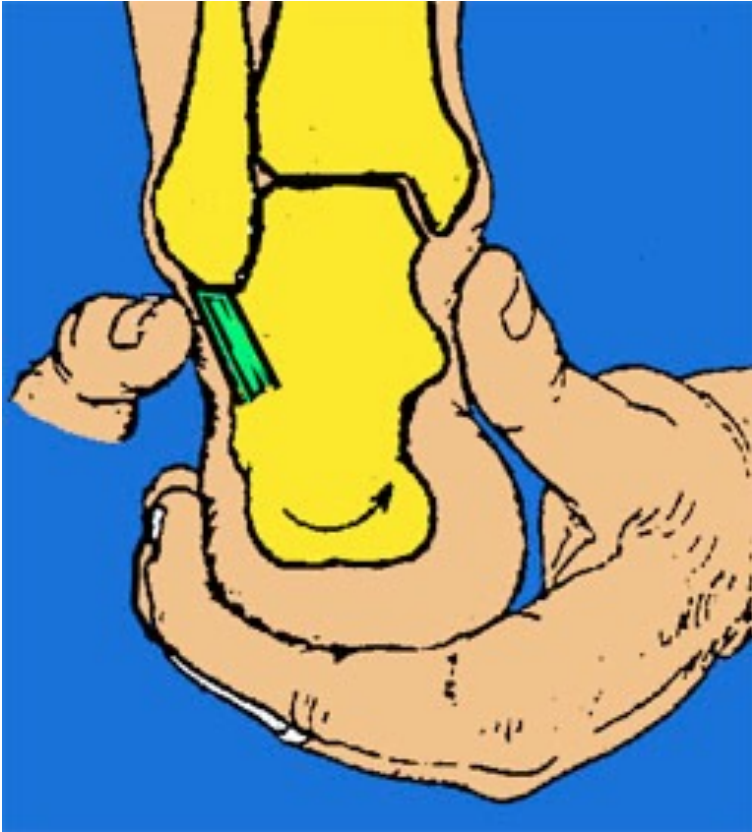
# Mobilità della caviglia



# Cenni di anatomia dei legamenti della caviglia

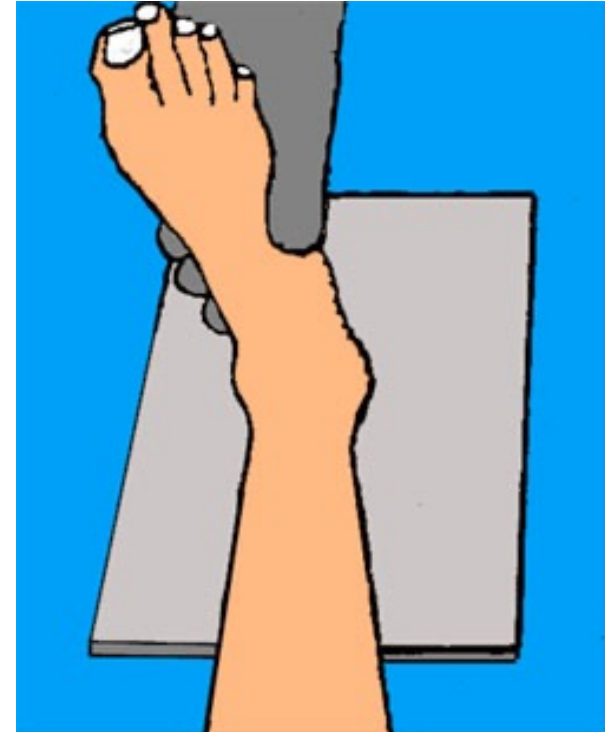
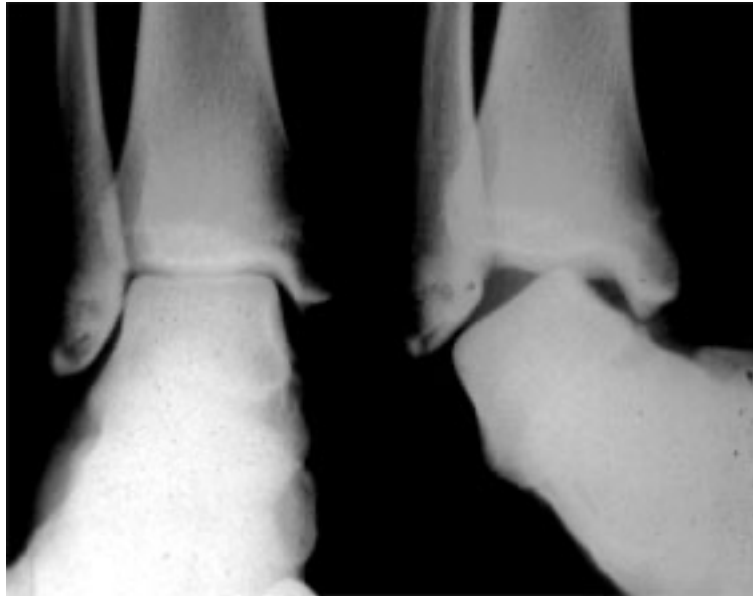
peroneo-astragalico  
anteriore  
peroneo-astragalico  
posteriore  
peroneo-calcaneare



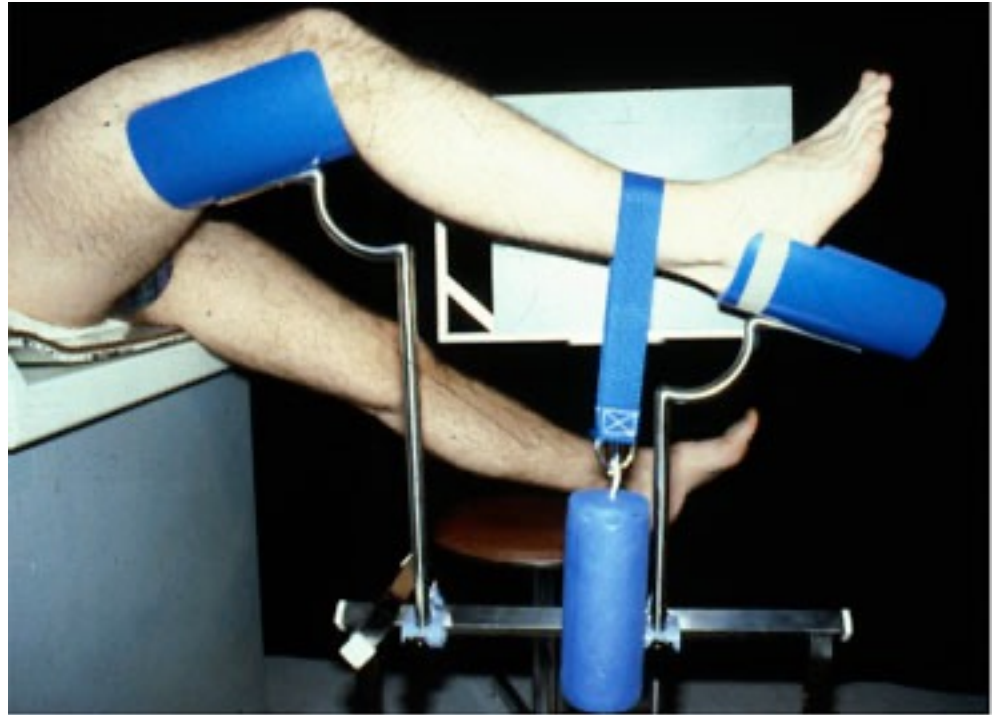
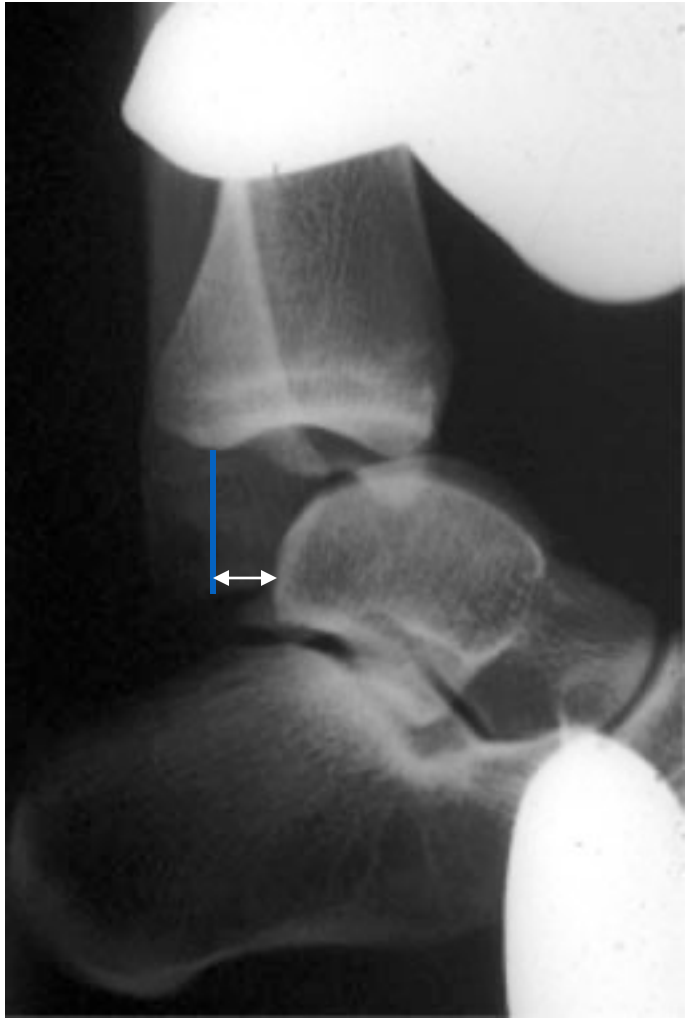
# Radiografie dinamiche

(misure comparative dei 2 lati)



- 10 à 15° : rottura del peroneo-astragalico anteriore
- 20 à 25° : rottura dei 2 fasci
- 30° : rottura dei 3 fasci



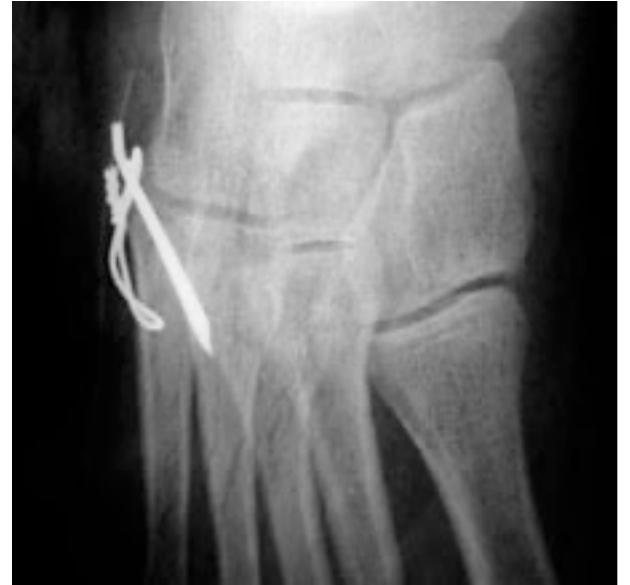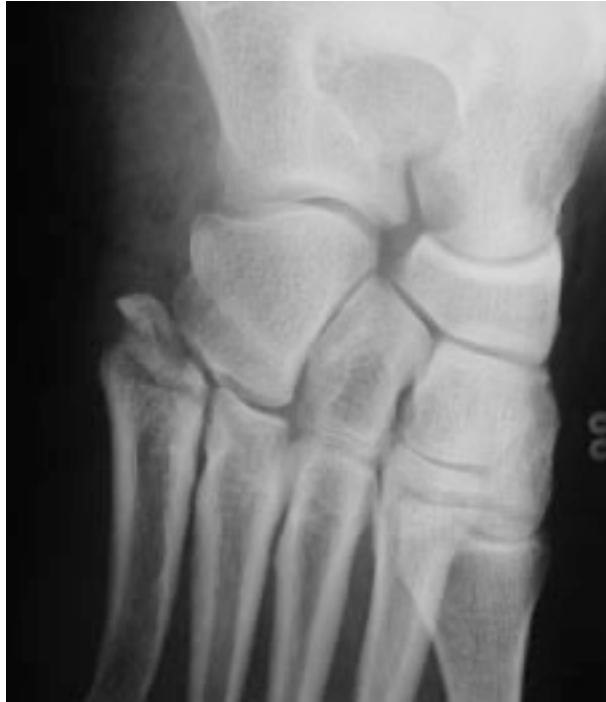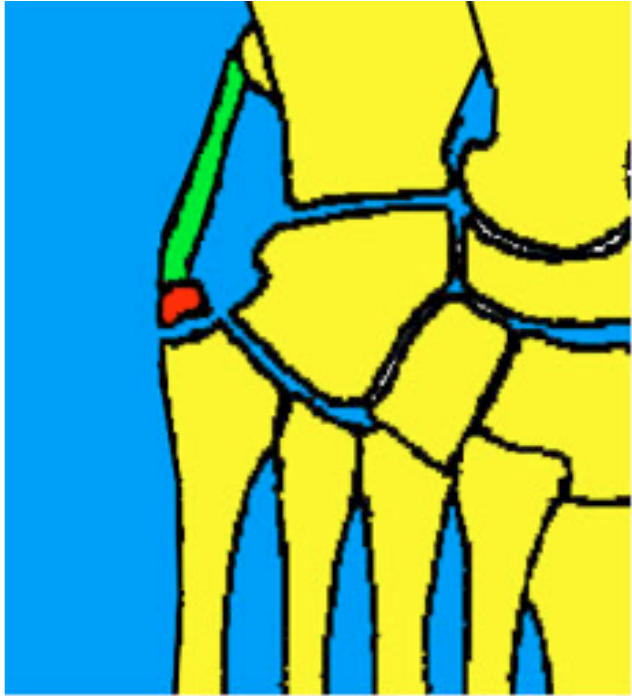


Quali fratture, oltre quelle malleolari devono essere ricercate all'esame clinico ed alla rx, in caso di distorsione di caviglia importante?

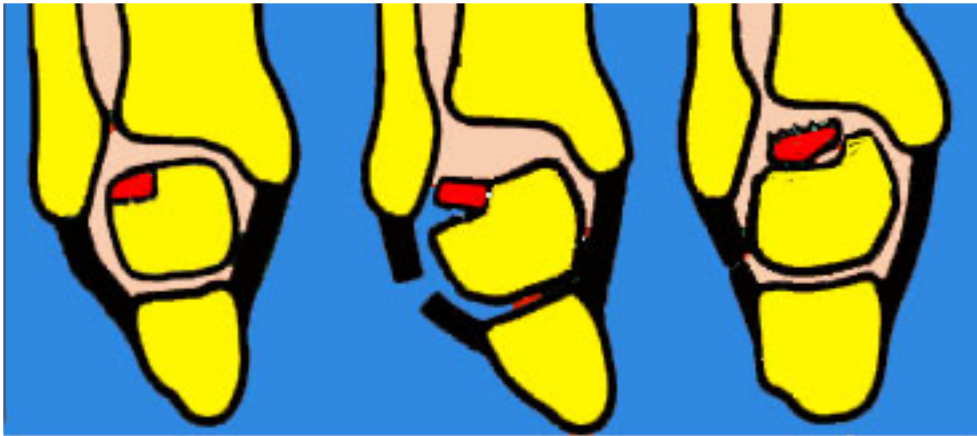



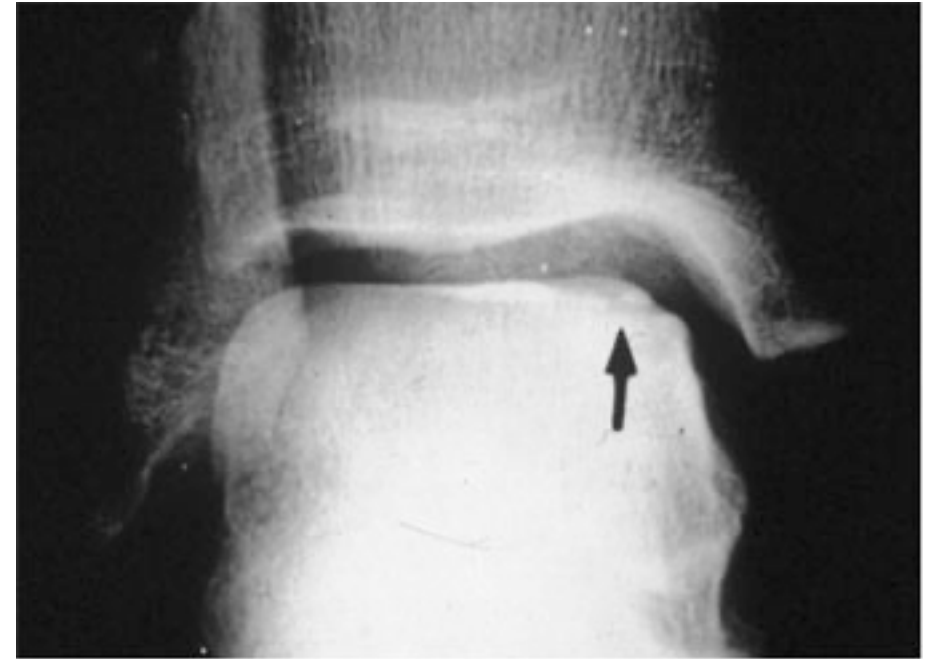- 
- **Fratture della base del 5° metatarso da distacco osseo dell'inserzione del peroneo corto**
  - **Soprattutto frattura osteocondrale della volta astraglica**



Lesioni associate:  
Fratture osteocondrali della volta astragalica

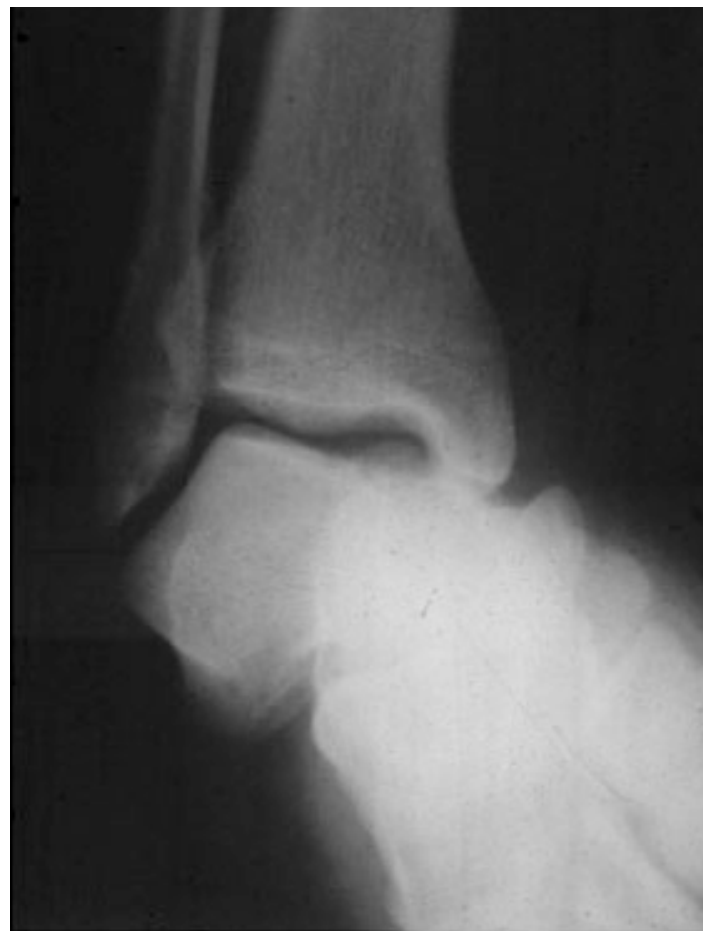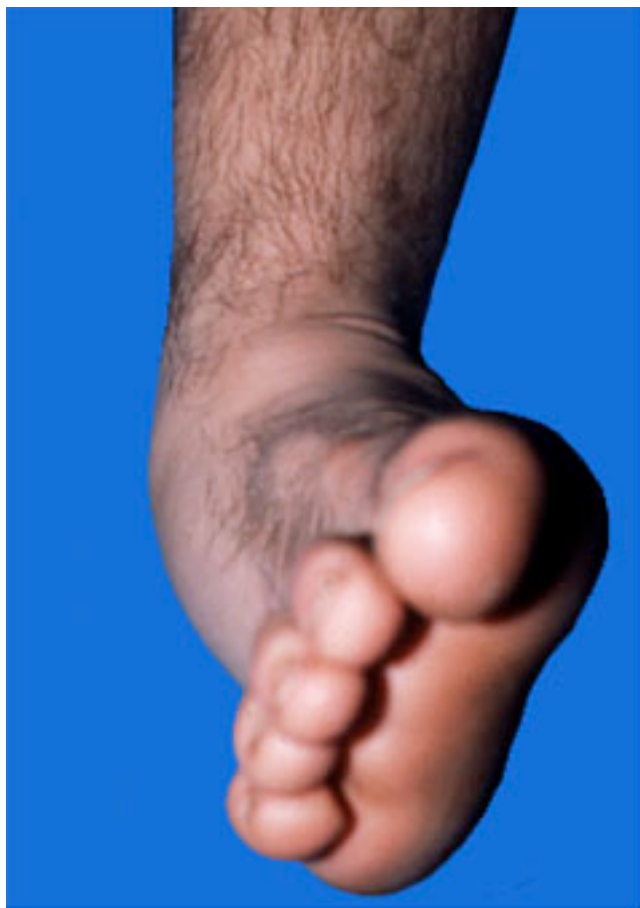


Polo supero-esterno : contatto con il malleolo esterno

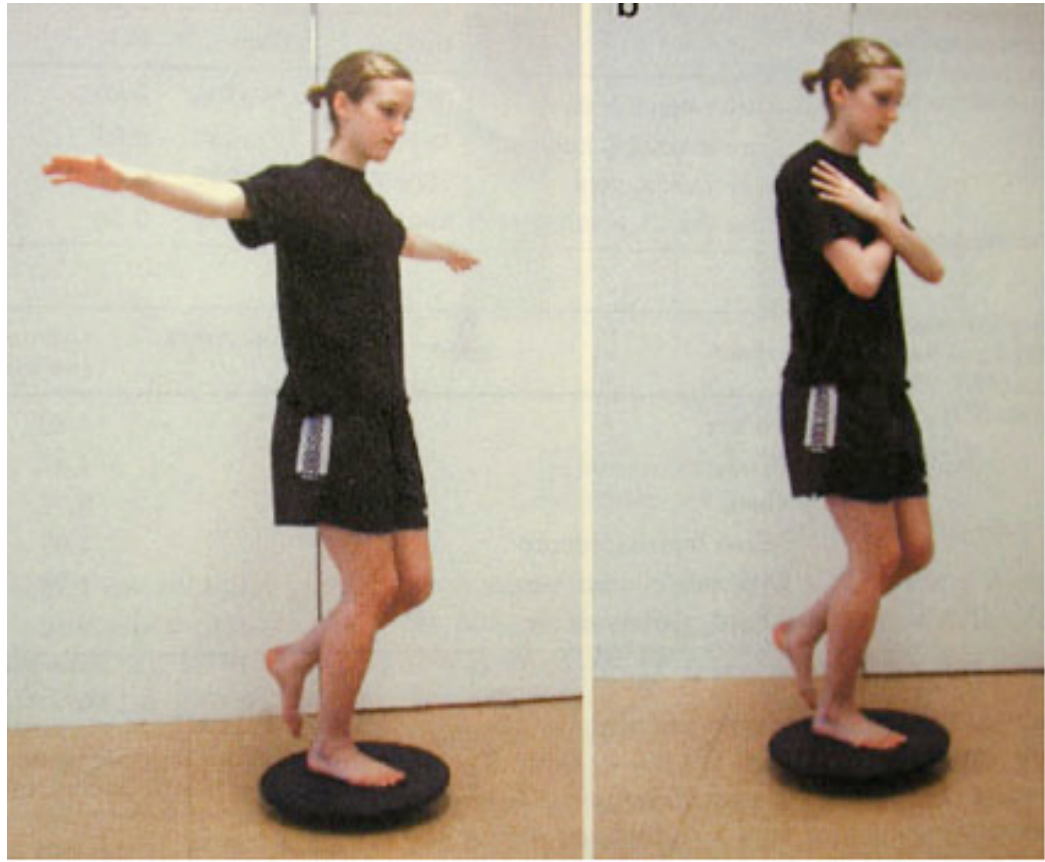


Polo supero-interno : contatto con il pilone tibiale

Le rotture esterne possono arrivare fino alla lussazione della caviglia



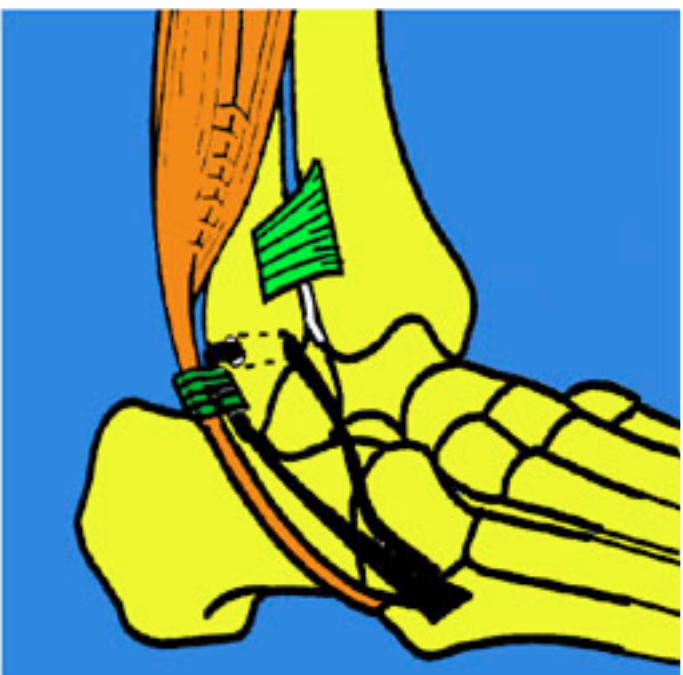
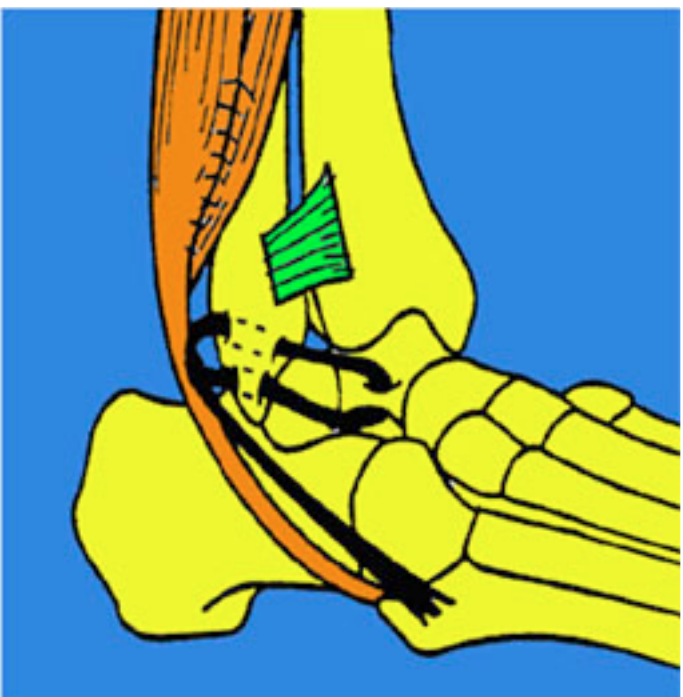




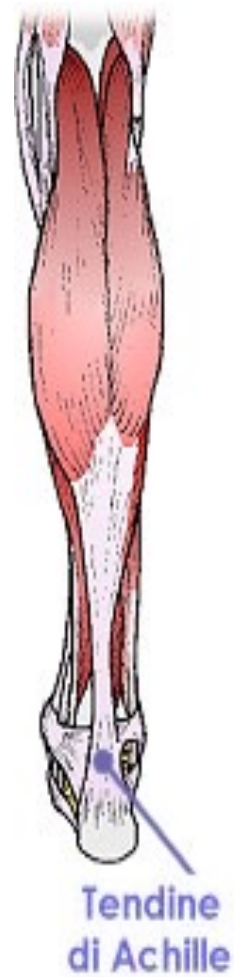

# **Il trattamento chirurgico**

# Evoluzione

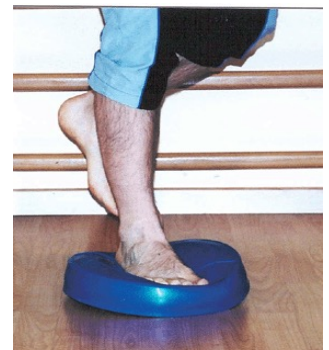
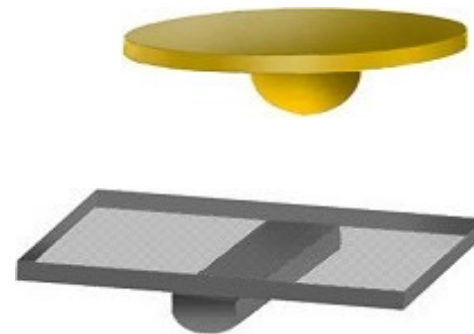
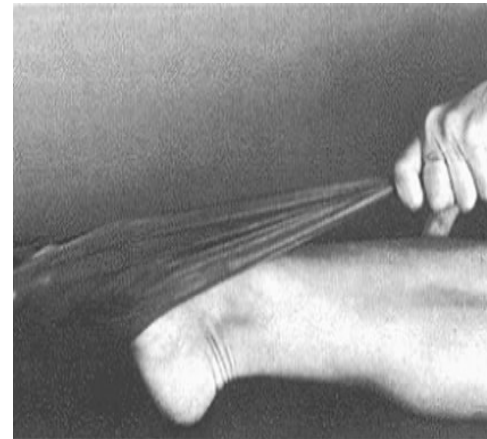
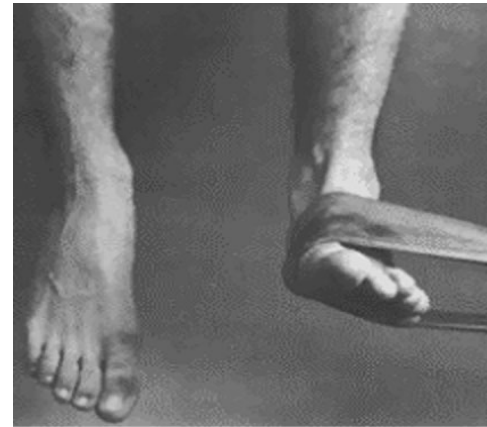


## PATOLOGIE DEL TENDINE DI ACHILLE





# Trattamento





# LA CAVIGLIA INSTABILE POST-TRAUMATICA

# LESIONI CAPSULOLEGAMENTOSE DI CAVIGLIA



# LESIONI CAPSULOLEGAMENTOSE DI CAVIGLIA



# LESIONI CAPSULOLEGAMENTOSE DI CAVIGLIA

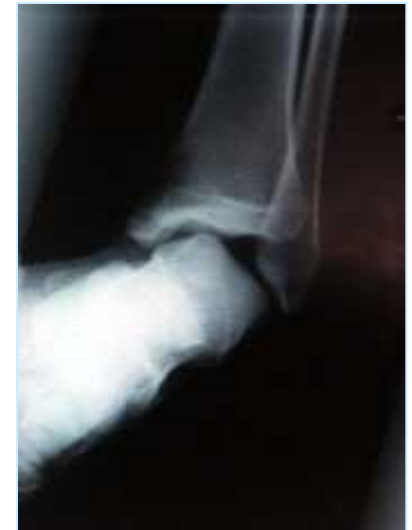# LESIONI CAPSULOLEGAMENTOSE DI CAVIGLIA

# LESIONI CAPSULOLEGAMENTOSE DI CAVIGLIA





# LESIONI CAPSULOLEGAMENTOSE DI CAVIGLIA



# LESIONI CAPSULOLEGAMENTOSE DI CAVIGLIA

GRADO	CLINICA	RADIO-DINAMICHE		ANATOMIA PATOLOGICA
		VARO	ANTERO- PULSIONE	
0	<ul style="list-style-type: none"> <li>— modesta tumefazione</li> <li>— talvolta piccolo ematoma laterale</li> <li>— dolenzia premalleolare laterale</li> </ul>	10°	5 mm	non rotture legamen- tose
1	<ul style="list-style-type: none"> <li>— tumefazione laterale crepitante con ematoma</li> <li>— dolore angolo peroneo-tibiale</li> <li>— carico con dolore</li> </ul>	10°-15°	8 mm	rottura isolata PAA
2	<ul style="list-style-type: none"> <li>— ematoma laterale-mediale</li> <li>— dolore sotto- e pre-malleolare</li> <li>— aumento mobilità laterale</li> <li>— zoppia</li> </ul>	20°-25°	10-15 mm	rottura PAA + PC + AC
3	<ul style="list-style-type: none"> <li>— edema + ematoma angolo tibio- peroneale anteriore</li> <li>— dolore varizzando</li> <li>— cassetto astragalico</li> <li>— non appoggio del piede</li> </ul>	30°	15 mm	rottura PAA + PC + PA ± AC interosseo

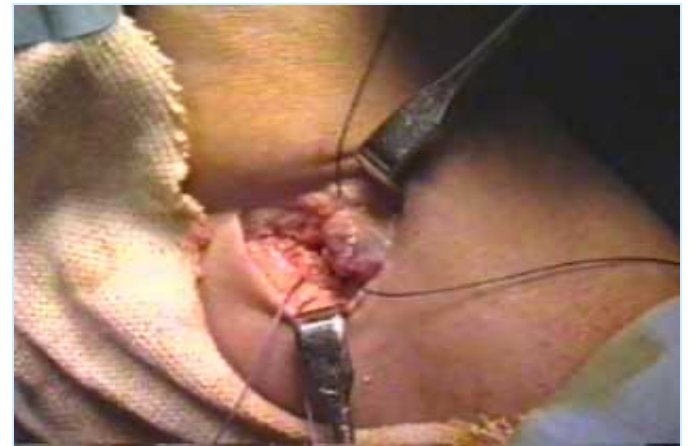# LESIONI CAPSULOLEGAMENTOSE DI CAVIGLIA

# LESIONI CAPSULOLEGAMENTOSE DI CAVIGLIA



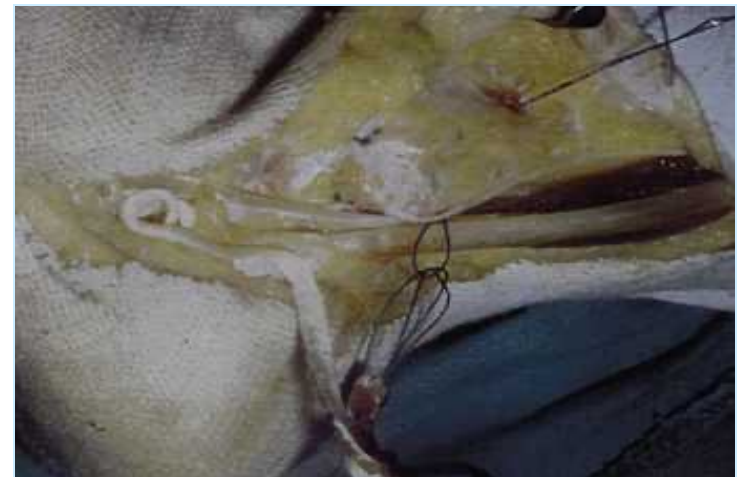# LESIONI CAPSULOLEGAMENTOSE DI CAVIGLIA

# LESIONI CAPSULOLEGAMENTOSE DI CAVIGLIA





# LESIONI CAPSULOLEGAMENTOSE DI CAVIGLIA

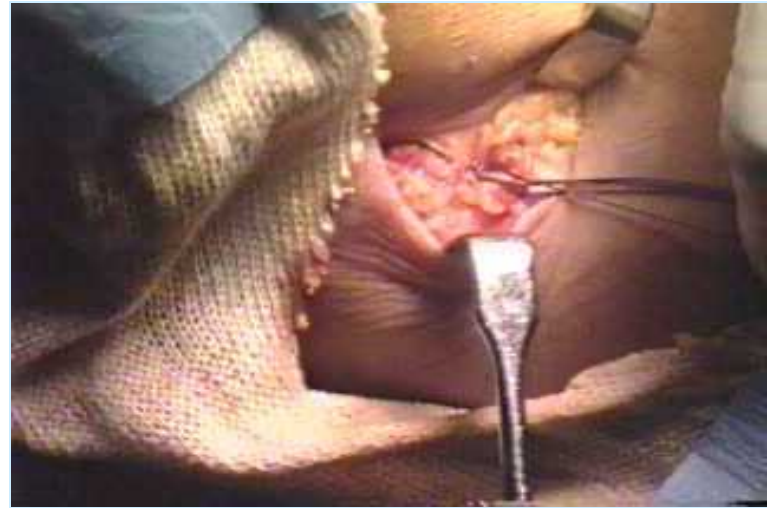


# LESIONI CAPSULOLEGAMENTOSE DI CAVIGLIA

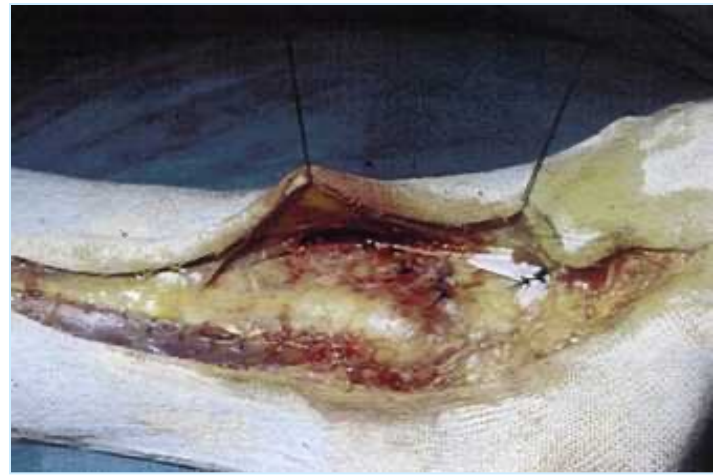
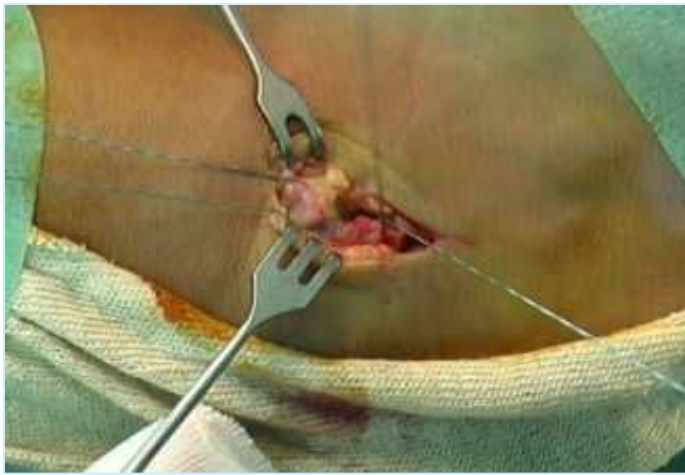



# LESIONI CAPSULOLEGAMENTOSE DI CAVIGLIA

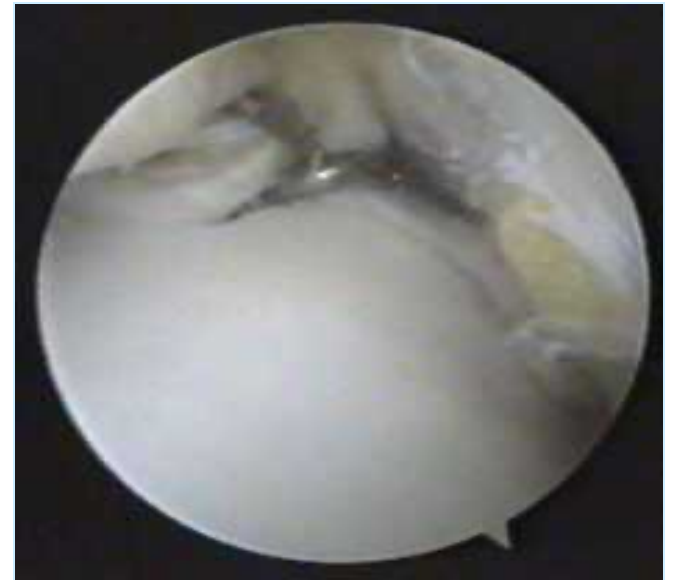


# LESIONI CAPSULOLEGAMENTOSE DI CAVIGLIA

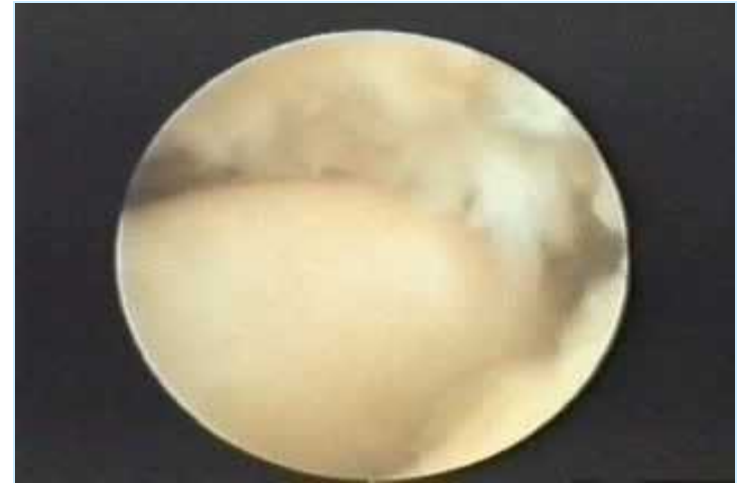

# LESIONI CAPSULOLEGAMENTOSE DI CAVIGLIA

# LESIONI CAPSULOLEGAMENTOSE DI CAVIGLIA

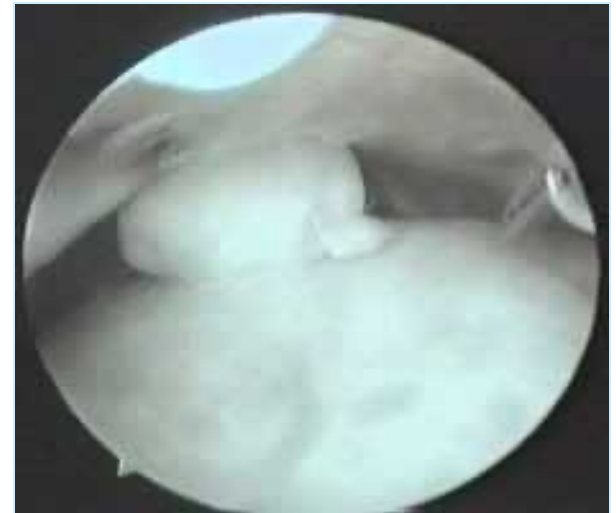

# LESIONI CAPSULOLEGAMENTOSE DI CAVIGLIA

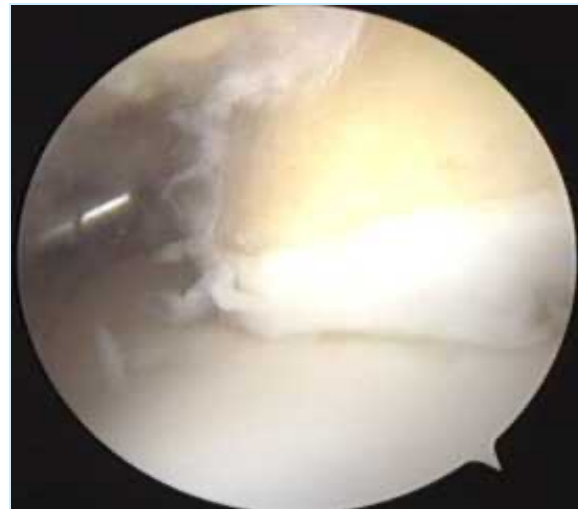
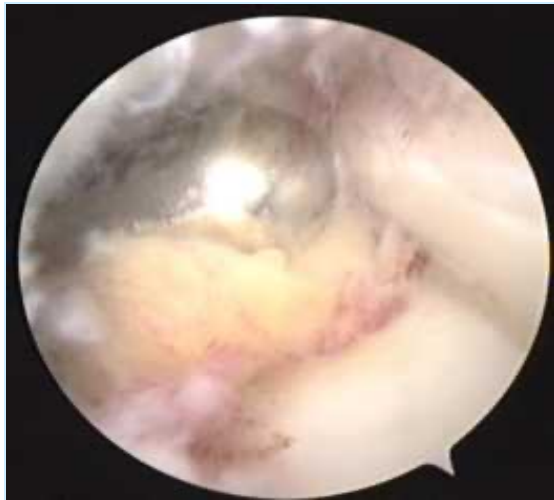



# LESIONI CAPSULOLEGAMENTOSE DI CAVIGLIA



# LESIONI CAPSULOLEGAMENTOSE DI CAVIGLIA



# LESIONI CAPSULOLEGAMENTOSE DI CAVIGLIA

# LESIONI CAPSULOLEGAMENTOSE DI CAVIGLIA

# LESIONI CAPSULOLEGAMENTOSE DI CAVIGLIA

# LESIONI CAPSULOLEGAMENTOSE DI CAVIGLIA

# TALALGIA E METATARSOLGIA





